

## 磷脂酰肌醇蛋白聚糖-3和甲胎蛋白联合检测 对原发性肝癌的诊断价值

宋孟铸, 杨永飞, 王冬冬, 由法平, 陈立波

(华中科技大学同济医学院附属协和医院肝胆外科, 武汉 430022)

**摘要:** 目的 通过联合检测磷脂酰肌醇蛋白聚糖-3(GPC3)、甲胎蛋白(AFP)在原发性肝癌患者血清及组织中的表达情况,探讨对原发性肝癌的诊断价值。方法 分别采用ELISA和免疫组织化学法检测57例肝癌、74例肝炎后肝硬化患者和47例正常血清和肝组织GPC3、AFP表达水平,根据不同临床病理指标进行分组比较。结果 (1)肝癌患者、肝炎后肝硬化及正常对照者血清中GPC3水平分别为(212.6±137.5)、(60.9±27.8)、(39.5±18.7)ng/ml;肝癌患者血清GPC3浓度显著高于正常及肝炎后肝硬化患者( $t=4.503, P<0.05$ ;  $t=6.045, P<0.05$ );血清GPC3、AFP联合检测原发性肝癌的敏感性和特异性为84.2%和95.7%,均显著高于任一单项检测( $t=4.132, P<0.05$ ;  $t=6.514, P<0.05$ );(2)GPC3在肝癌组织表达高于癌旁和正常肝组织( $t=3.724, P<0.05$ ;  $t=15.799, P<0.05$ );GPC3与肿瘤大小、肿瘤数目、HBsAg及AFP水平无明显相关,而与病理分级和临床分期有关;(3)AFP阳性肝癌血清GPC3阳性率为91.4%,而在AFP阴性肝癌中GPC3阳性率为59.1%。结论 GPC3联合AFP检测有助于提高原发性肝癌的确诊率,检测GPC3有助于提高AFP阴性患者肝癌的确诊率。

**关键词:** 肝肿瘤; 磷脂酰肌醇蛋白聚糖类; 甲胎蛋白类

**中图分类号:** R735.7 **文献标识码:** A **文章编号:** 1001-5256(2011)04-0391-04

### The diagnostic role of combination of glypican-3 and AFP in primary hepatic carcinoma

SONG Meng-qi, YANG Yong-fei, WANG Dong-dong, et al. (Department of Hepatobiliary Surgery, Union Hospital, Tongji Medical College, Huazhong University of Science and Technology, Wuhan 430022, China)

**Abstract: Objective** To detect the expression of Glypican-3(GPC3) and  $\alpha$ -fetoprotein (AFP) in serum and tissues of hepatic carcinoma patients. **Methods** ELISA and immunohistochemical staining were applied to detect GPC3 and AFP expressing level in the serum and tissues in 57 cases with primary hepatic carcinoma (PHC) and tumor-adjacent specimens were also detected, 74 cases with post-hepatitis cirrhosis and 47 normal liver specimens. Correlation of combined expression of GPC3 and AFP and clinical pathology parameters was analyzed. **Results** The expression level of GPC3 in the serum of PHC and post-hepatitis cirrhosis patients and healthy people is (212.6±137.5)ng/ml, (60.9±27.8)ng/ml and (39.5±18.7)ng/ml respectively. GPC3 level in the serum of PHC was significantly higher than that of post-hepatitis cirrhosis and healthy people ( $t=4.503, P<0.05$ ;  $t=6.045, P<0.05$ ). Sensitivity and specificity of combined detection of GPC3 and AFP was 84.2% and 95.7% respectively in PHC, which was significantly higher than that of any individual detection ( $t=4.132, P<0.05$ ;  $t=6.514, P<0.05$ ). The expression level of GPC3 was significantly higher in PHC than tumor-adjacent tissue and normal liver tissue( $t=3.724, P<0.05$ ;  $t=15.799, P<0.05$ ). The expression of GPC3 was positively correlated with pathological grade and clinical stage, but not with tumor size, tumor number and the level of HBsAg or AFP in serum. The positive rate of GPC3 in serum of AFP-negative PHC was 59.1% while 91.4% in the AFP-positive PHC. **Conclusion** Detection Combined with GPC3 and AFP can improve the sensitivity and specificity of PHC, and detecting GPC3 may improve the diagnostic rate of AFP-negative PHC.

**Key words:** liver neoplasms; glypicans; alpha-Fetoproteins

原发性肝癌(primary hepatic carcinoma, PHC)是目前世界上死亡率最高的恶性肿瘤之一,确诊后的5年生存率不足12%,近年来其发病率在世界范围内有增高趋势。外科切除仍是目前PHC最常用的治疗方法<sup>[1]</sup>,

但大多数患者就诊时已属中晚期,失去了最佳手术治疗时机,因而提高PHC的早期诊断水平是提高肝癌治疗和预后效果的关键<sup>[2]</sup>。甲胎蛋白(AFP)是目前全世界应用最广泛的肝癌肿瘤标记物,但PHC患者AFP敏感性仅为35%~65%,特异性不到80%,尤其是早期肝癌阳性率更低,以此作为PHC早期确诊的方法并不十分理想,迫切需要寻找新的标记物。磷脂酰肌醇蛋白聚糖-3(Glypican-3, GPC3)是近来发现的具有潜在价值的肝癌血清标记物<sup>[3]</sup>,但对GPC3和AFP联合检测对肝癌的诊断价值还缺乏研究,尤其是AFP阴性肝癌中GPC3的表达情况还了解不多。本文对GPC3和AFP联合检测

收稿日期: 2010-10-25 修订日期: 2010-12-03  
基金项目: 国家自然科学基金资助项目(30672067, 30700190);  
教育部新世纪优秀人才支持计划基金资助项目  
(NCET-07-318)

作者简介: 宋孟铸(1985-), 男, 硕士研究生,  
主要从事肝脏肿瘤疾病的研究。  
杨永飞(1983-), 男, 硕士, 主要从事肝脏肿瘤的研究。  
宋孟铸、杨永飞对本文贡献相同, 为共同第一作者。  
通信作者: 陈立波, E-mail: libo\_chen@hotmail.com

对肝癌的诊断价值进行初步研究。

## 1 材料与方法

1.1 材料 选择同济医学院附属协和医院肝胆外科手术治疗的原发性肝癌患者57例(初发,且均未经过抗癌治疗),男47例,女10例,年龄26~62岁,平均48.6岁。57例原发性肝癌患者均行外科手术治疗(术后病检肝细胞癌49例,胆管细胞癌8例)肝癌病理情况:术前血清AFP $\geq 500 \mu\text{g/L}$ 者22例,AFP $< 500 \mu\text{g/L}$ 者35例;肿瘤直径2.1~17.5 cm;肿瘤单发者38例,多发者19例;TNM分期, I期4例, II期26例, III期13例, IV期14例;肿瘤病理Edmondson-Steiner分级<sup>[4]</sup>, I级5例, II级36例, III级11例, IV级5例。标本均经4%中性甲醛固定,常规石蜡包埋,4  $\mu\text{m}$ 厚连续切片。肝硬化患者74例,男56例,女18例,年龄38~51岁,平均36.5岁。均经B超、CT或病理组织学明确诊断。正常对照组47例,年龄27~43岁,均为同期非肝癌、非肝硬化的肝破裂患者。ELISA试剂盒购自武汉博士德生物公司。兔抗人GPC3多克隆抗体、鼠抗人AFPmAb、浓缩型SP法免疫组织化学染色试剂盒购自上海康成及武汉博士德生物技术公司。

1.2 方法 ELISA法和免疫组织化学染色(链霉素亲和素-生物素法, SP法)按照试剂盒说明书进行。ELISA法在测定平均吸光度值(A值)后取十个视野的平均吸光度值做定量分析。以平均吸光度值代表染色强度来反映阳性产物表达的相对浓度<sup>[5]</sup>。大于试剂盒规定正常值者为阳性(GPC3正常值0~120 ng/ml, AFP正常值0~8.5 ng/ml)。免疫组化法观察AFP表达均定位于细胞质, GPC3主要定位在细胞膜和细胞质,呈棕黄色颗粒。采用Bresalier半定量公式判断染色结果,切片在400倍光学显微镜下观察,并拍摄每张切片任选的十个视野,图片由Image-pro Plus 5.1图像分析软件进行分析。

1.3 统计学处理 计量资料用 $\bar{x} \pm s$ 表示,采用SPSS14.0软件分析,组间均数比较采用 $t$ 检验,敏感性和特异性的比较用卡方检验,双变量计量资料相关性分析用Pearson相关检验,  $P < 0.05$ 为差异有统计学意义。

## 2 结果

2.1 GPC3、AFP在不同人群血清中浓度 正常肝、肝炎后肝硬化和PHC患者血清中GPC3浓度分别为( $39.5 \pm 18.7$ )、( $60.9 \pm 27.8$ )和( $212.6 \pm 137.5$ ) $\mu\text{g/L}$ ,肝癌患者血清GPC3浓度显著高于正常人水平及肝炎肝硬化患者( $t_1=6.285$ ,  $t_2=6.045$ ,  $P < 0.05$ ),肝炎肝硬化患者GPC3蛋白检测水平高于正常人水平( $t=3.160$ ,  $P < 0.05$ )。57例原发性肝癌患者中血清GPC3阳性44例,

阳性率为77.2%; AFP阳性36例,阳性率63.1%, GPC3和AFP联合检测阳性48例,阳性率为84.2%, GPC3、AFP联合检测阳性率显著优于GPC3或AFP单项检测( $t_1=4.132$ ,  $P < 0.05$ ;  $t_2=6.514$ ,  $P < 0.05$ )。47例正常对照血清中GPC3阴性40例,检测特异性为85.1%, AFP阴性39例,检测特异性为83.0%, GPC3、AFP联合检测阴性45例,其特异性为95.7%,优于GPC3或AFP单独检测(表1)。

表1 GPC3、AFP检测对原发性肝癌诊断的敏感性与特异性(%)

检测项目	敏感性	特异性
GPC3	77.2	85.1
AFP	63.1	83.0
GPC3+AFP	84.2	95.7

2.2 GPC3蛋白在肝癌、癌旁和正常肝脏组织中的表达情况 GPC3蛋白在肝癌、癌旁和正常肝脏组织中的表达主要位于细胞膜和细胞质上(图1),呈棕黄色颗粒染色;癌旁组织中也可见其少量表达,正常组织中GPC3表达极少。该蛋白在肝癌、癌旁及正常组织中表达分别为 $0.158 \pm 0.023$ 、 $0.137 \pm 0.019$ 、 $0.076 \pm 0.015$ ,在肝癌中的表达显著高于癌旁和正常肝脏组织,表达差异有统计学意义( $t=3.724$ ,  $P < 0.05$ ;  $t=15.799$ ,  $P < 0.05$ ),进一步分析表明肝癌组织GPC3表达水平与肿瘤大小、肿瘤数目、HBsAg及AFP水平无明显相关性,而与Edmondson病理分级及临床分期有关(表2)。

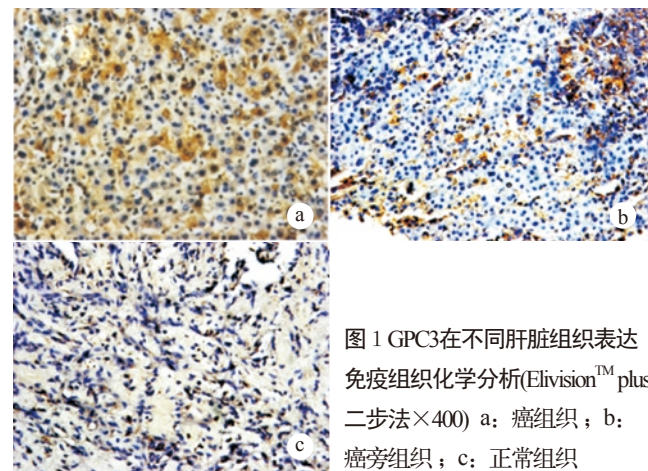


图1 GPC3在不同肝脏组织表达免疫组织化学分析(Elivision<sup>TM</sup> plus 二步法 $\times 400$ ) a: 癌组织; b: 癌旁组织; c: 正常组织

2.3 GPC3与AFP检测PHC结果比较 GPC3与AFP检测PHC的结果不同,两者差异有统计学意义( $t=5.063$ ,  $P < 0.05$ ), GPC3的阳性检测率较高,且AFP阴性PHC患者血清GPC3蛋白阳性率为59.1%(13/22), AFP阳性PHC患者中GPC3阳性率为91.4%(32/35)。与血清学结果类似,免疫组化结果中36例AFP阳性(AFP $< 200 \mu\text{g/L}$ )PHC组织GPC3阳性30例,阳性率为83.4%;而21例AFP阴

表2 GPC3在PHC中表达的病理学特征分析 ( $\bar{x}\pm s$ )

	n	平均值	t值	P值
性别				
男	47	0.156±0.018	1.786	P>0.05
女	10	0.145±0.016		
年龄				
≥50	33	0.141±0.017	-1.381	P>0.05
<50	24	0.147±0.015		
AFP				
≥500	22	0.146±0.021	-0.186	P>0.05
<500	35	0.147±0.019		
肿瘤大小(cm)				
≥5	30	0.161±0.037	0.217	P>0.05
<5	27	0.159±0.032		
Edmondson分级				
I~II级	41	0.142±0.019	-5.719	P<0.05
III~IV级	16	0.176±0.023		
肿瘤数目				
单发	38	0.138±0.019	-0.618	P>0.05
多发	19	0.141±0.013		
TNM分期				
I~II期	30	0.158±0.021	3.260	P<0.05
III~IV期	27	0.139±0.023		
HBsAg				
阳性	49	0.149±0.018	-0.712	P>0.05
阴性	8	0.154±0.021		

性(AFP<200 μg/L)PHC组织中GPC3阳性13例,其阳性率为61.9%。GPC3在AFP阴性PHC表达阳性率较高,提示GPC3可能是筛查AFP阴性肝癌的重要指标(表3)。

表3 检测PHC患者血清中GPC3与AFP的表达结果

AFP	血清GPC3蛋白		合计
	阳性	阴性	
阳性	32	3	35
阴性	13	9	22
合计	45	12	57

### 3 讨论

原发性肝癌是当今世界最常见的恶性肿瘤之一,其恶性程度极高,进展较快,预后差,确诊后的5年生存率不足12%。其中我国目前肝癌死亡率居各种肿瘤死亡率的第二至三位。大多数患者就诊时已属中晚期,早期发现、早期治疗是提高患者防治效果的关键。AFP作为最常用的肝癌诊断和筛查指标其敏感性和特异性都不十分令人满意,尤其是难以从肝硬化结节中筛查早期肝癌。因而有必要寻找新的肝癌标记物以提高AFP阴性和早期肝癌的诊断水平。

近年来,一种新的肿瘤标记物——GPC3逐渐引起国内外学者关注。GPC3具有羧基末端连接在细胞膜上,

氨基端游离在细胞外的特殊结构,被认为与定位、输送有关<sup>[6]</sup>。Llovet等<sup>[7]</sup>报道在早期肝癌(癌肿直径<2 cm)中GPC3表达率为100%,而在其它良性肝病和正常肝组织中表达率为0。Nakatsura等<sup>[8]</sup>也发现正常肝组织和癌旁组织几乎不表达GPC3蛋白,肝硬化、慢性肝炎患者血清中GPC3也均为阴性,而PHC患者血清中GPC3蛋白阳性率为40.0%。Capurro等<sup>[9]</sup>分析GPC3蛋白在不同肝脏组织中表达情况,发现GPC3蛋白在绝大多数肝癌组织中阳性表达,而在正常肝组织及良性肝病组织中不表达;ELISA法检测血清中GPC3蛋白的结果也发现在GPC3蛋白在半数以上肝癌患者血清中升高,而肝硬化合并慢性肝炎的患者中仅有一例血清GPC3阳性。Hippo等<sup>[10]</sup>在肿瘤患者血清中特异性地检测到了可溶性GPC3蛋白,其表达量明显高于肝硬化患者及健康对照组。以上研究结果表明GPC3蛋白在肝癌患者组织和血清中表达增高<sup>[11]</sup>,是鉴别PHC和正常肝、慢性肝炎以及肝硬化的重要标记。对GPC3和PHC病理学关系的研究发现,肝癌患者GPC3 mRNA的表达与血清AFP水平、肿瘤大小、门脉癌栓、肝内转移、HBsAg、年龄及预后等不相关,而与肿瘤直径有关。在血清AFP阴性的10例肝癌患者中,有9例GPC3 mRNA高表达<sup>[12]</sup>。越来越多的研究证实GPC3作为新的肝癌肿瘤标记物的潜在可能性<sup>[13-16]</sup>,但对GPC3联合AFP检测对PHC的诊断价值以及GPC3和AFP的相互表达关系还缺乏了解。

本文对GPC3联合AFP检测进行了探讨,表明尽管单一GPC3或AFP在PHC表达有限,而两者联合检测对PHC的诊断敏感性和特异性分别达84.2%和95.7%,显著高于AFP或GPC3单独检测。联合AFP、GPC3检测将可能显著提高PHC的发现率,改善PHC诊断准确率。尤其是我国绝大多数PHC并发于肝炎肝硬化,AFP单独检测难以有效鉴别肝硬化再生结节和早期肝癌结节。尽管还需要更大量样本的验证,本研究结果提示GPC3联合AFP将有效提高早期肝癌结节与肝炎后再生结节鉴别诊断率,从而提高早期肝癌诊断水平。

PHC中AFP阳性率仅为60%左右<sup>[17]</sup>,本文中PHC的AFP阳性率为63.1%;如何提高AFP阴性PHC诊断水平是提高PHC诊断水平的重要因素。本文结果表明AFP阴性PHC患者血清GPC3蛋白阳性率为59.1%,表明利用GPC3检测将有效提高AFP阴性肝癌的诊断水平,具有重要的诊断价值。

本研究结果表明,联合GPC3和AFP检测显著提高PHC诊断的敏感性和特异性,能改善PHC诊断水平。尤其是利用GPC3检测可以提高AFP阴性PHC的诊断水



## 【参考文献】

- [1] 张庆, 刘南植, 洪玮, 等. 胃癌组织Plk1的表达及其意义[J]. 世界华人消化杂志, 2005, 13(13):1499-1502.
- [2] Li F. Role of survivin and its splice variants in tumorigenesis [J]. *Br J Cancer*, 2005, 92(2):212-216.
- [3] Sumara I, Giménez-Abián JF, Gerlich D, et al. Roles of polo-like kinase 1 in the assembly of functional mitotic spindles[J]. *Curr Biol*, 2004, 14(19):1712-1722.
- [4] Sunkel CE, Glover DM. Polo, a mitotic mutant of *Drosophila* displaying abnormal spindle poles[J]. *J Cell Sci*, 1988, 89 (Pt1):25-38.
- [5] Takai N, Hamanaka R, Yoshimatsu J, et al. Polo-like kinases(Plks) and Cancer[J]. *Oncogene*, 2005, 24(2):287-291.
- [6] Spänkuch-Schmitt B, Bereiter-Hahn J, Kaufmann M, et al. Effect of RNA silencing of polo-like kinase-1 (Plk1) on apoptosis and spindle formation in human cancer cells[J]. *Natl CancerInst*, 2002, 94(24):1863-1877.
- [7] Chen XJ, Wu LM, Xu XB, et al. Expression and prognostic value of Polo-like kinase 1, E-cadherin in the patients with hepatocellular carcinoma[J]. *Zhonghua Wai ke Za Zhi*, 2007, 45(19):1354-1358.
- [8] 何自力, 钟德珩, 郑核, 等. 原发性肝癌Plk1基因表达及其与预后的相关性[J]. 世界华人消化杂志, 2009, 17(2):146-150.

(本文编辑: 李 娜)

(上接第393页)

平, 对PHC早期诊断和筛查具有一定意义, 是提高PHC早期诊断和鉴别诊断水平的有意义的指标。

## 【参考文献】

- [1] Poon D, Anderson BO, Chen LT, et al. Management of hepatocellular carcinoma in Asia: consensus statement from the Asian Oncology Summit 2009[J]. *Lancet Oncol*, 2009, 10(11):1111-1118.
- [2] Marrero JA, Feng Z, Wang Y, et al. Alpha-fetoprotein, des-gamma carboxyprothrombin, and lectin-bound alpha-fetoprotein in early hepatocellular carcinoma[J]. *Gastroenterology*, 2009, 137(1):110-118.
- [3] Capurro M, Filmus J. Glypican-3 as a serum marker for hepatocellular carcinoma[J]. *Cancer Res*, 2005, 65(1):372-373.
- [4] 毛伟征, 苏东明, 李雪萍, 等. AJCC癌症分期手册[M]. 沈阳: 辽宁科学技术出版社, 2005:133.
- [5] 申洪. 免疫组织化学染色定量方法研究(III)[J]. *中国组织化学与细胞化学杂志*, 1995, 4(1):89-91.
- [6] De Cat B, David G. Developmental roles of the glypicans[J]. *Seminars in Cell& Developmental Biology*, 2001, 12(2):117-125.
- [7] Llovet JM, Chen Y, Friedman SL, et al. A molecular signature to discriminate dysplastic nodules from early hepatocellular carcinoma in HCV cirrhosis[J]. *Gastroenterology*, 2006, 131(6):1758-1767.
- [8] Nakatsura T, Yoshitake Y, Senju S, et al. Glypican-3, overexpressed specifically in human hepatocellular carcinoma, is a novel tumor marker[J]. *Biochem Biophys Res Commun*, 2003, 306(1):16-25.
- [9] Capurro M, Wanless IR, Sherman M, et al. Glypican-3: A novel serum and histochemical marker for hepatocellular carcinoma[J]. *Gastroenterology*, 2003, 125(1):89-97.
- [10] Hippo Y, Watanabe K, Wantanbe A, et al. Identification of soluble NH2-terminal fragment of glypican-3 as a serological marker for early-stage hepatocellular carcinoma[J]. *Cancer Res*, 2004, 64(7):2418-2423.
- [11] Zhu ZW, Friess H, Wang L, et al. Enhanced glypican-3 expression differentiates the majority of hepatocellular carcinomas from benign hepatic disorders [J]. *Gut*, 2001, 48(4):558-564.
- [12] Zhou XP, Wang HY, Yang GS, et al. Cloning and expression of MXR7 gene in human HCC tissue[J]. *World J Gastroenterol*, 2000, 6(1):57-60.
- [13] Libbrecht L, Severi T, Cassiman D, et al. Glypican-3 expression distinguishes small hepatocellular carcinomas from cirrhosis, dysplastic nodules, and focal nodular hyperplasia-like nodules[J]. *Am J Surg Pathol*, 2006, 30(11):1405-1411.
- [14] Shafizadeh N, Ferrell LD, Kakar S. Utility and limitations of glypican-3 expression for the diagnosis of hepatocellular carcinoma at both ends of the differentiation spectrum[J]. *Mod Pathol*, 2008, 21(8):1011-1018.
- [15] Wang DS, Ding HG, Li Z, et al. The diagnostic value of combination with GPC3 and AFP in hepatocellular carcinomas[J]. *Zhonghua Jianyan Yixue Zazhi*, 2007, 30(10):1169-1171.
- [16] Jia HL, Ye QH, Qin LX, et al. Gene expression profiling reveals potential biomarkers of human hepatocellular carcinoma[J]. *Clin Cancer Res*, 2007, 13(4):1133-1139.
- [17] 王钰. 原发性肝癌血清肿瘤标记物检测研究进展[J]. *吉林医学*, 2010, 31(7):988-989.

(本文编辑: 王 莹)